

术前三维重建在肝癌大范围肝切除中的应用

杨兴业¹, 王林俊², 陈曦¹, 周红兵¹, 袁寅¹

1. 泰州市人民医院总院肝胆胰外科, 江苏 泰州 225300; 2. 江苏省人民医院普通外科, 江苏 南京 210029

【摘要】目的:探讨术前三维重建技术在大范围肝切除中的应用价值。**方法:**回顾性分析2016年1月~2018年6月泰州市人民医院总院收治的45例行大范围肝切除(≥ 4 个肝段)肝癌患者的临床资料,所有患者术前均行薄层CT检查,应用三维重建系统(IQQA-Liver)进行术前评估,充分显示肿瘤与肝脏血管的关系,并行手术模拟规划,分别计算肝脏体积、模拟手术肝切除体积、剩余肝脏体积、手术切缘等。并与手术中实际切除肝脏体积及切缘对比。**结果:**45例患者三维重建后均能清晰显示肝脏、肝内外血管、肿瘤、肿瘤与肝脏血管关系。患者术前模拟切除肝脏体积(845.2 ± 285.5) mL,实际切除肝脏体积(826.3 ± 268.1) mL,两者比较差异无统计学意义($t=0.425, P>0.05$)。模拟手术切缘(11.2 ± 3.4) mm,实际切缘(10.6 ± 2.8) mm,两者比较差异无统计学意义($t=0.471, P>0.05$)。此两项指标术前模拟与手术实际均呈正相关性($r=0.95, P<0.01; r=0.83, P<0.01$)。**结论:**三维重建技术能够清晰显示肝脏肿瘤与肝脏脉管的关系,准确评估肝切除的体积及手术切缘,在大范围肝切除术中具有一定的临床应用价值。

【关键词】肝癌;三维重建;大范围肝切除;肝脏体积;手术切缘

【中图分类号】R735.7

【文献标志码】A

【文章编号】1005-202X(2020)05-0625-04

Application of three-dimensional reconstruction in preoperative assessment of extensive hepatectomy for hepatocellular carcinoma

YANG Xingye¹, WANG Linjun², CHEN Xi¹, ZHOU Hongbing¹, YUAN Yin¹

1. Department of Hepatobiliary and Pancreatic Surgery, Jiangsu Taizhou People's Hospital, Taizhou 225300, China; 2. Department of General Surgery, Jiangsu Province Hospital, Nanjing 210029, China

Abstract: Objective To explore the value of three-dimensional reconstruction technology in the preoperative assessment of hepatocellular carcinoma (HCC) patients treated with extensive hepatectomy. **Methods** The clinical data of 45 HCC patients undergoing extensive hepatectomy (≥ 4 segments) in Jiangsu Taizhou People's Hospital between January 2016 and June 2018 were analyzed retrospectively. All the patients underwent thin-slice CT examination before operation, and three-dimensional reconstruction system (IQQA-Liver) was used for preoperative assessment. The relationship between tumor and hepatic blood vessels was fully displayed in preoperative assessment; and then the operation procedure was simulated for calculating liver volume, removed liver volume, residual liver volume and surgical margin. The simulated liver volume and surgical margin were then compared with the actual surgical results. **Results** The liver tissues, hepatic vessels, tumor, and the adjacent relationship of tumor and hepatic vessels of 45 patients were clearly displayed after three-dimensional reconstruction. There was no significant difference between the removed liver volume in simulation and the actually removed liver volume [(845.2 ± 285.5) mL vs (826.3 ± 268.1) mL; $t=0.425, P>0.05$], between simulated surgical margin and actual margin [(11.2 ± 3.4) mm vs (10.6 ± 2.8) mm; $t=0.471, P>0.05$]. Both the two above-mentioned indexes in simulation were positively correlated with the actual operation ($r=0.95, P<0.01; r=0.83, P<0.01$). **Conclusion** Three-dimensional reconstruction technology can clearly show the relationship between hepatic tumor and hepatic vessels, accurately evaluate the hepatic volume and surgical margin of liver resection, with certain clinical value in extensive hepatectomy.

Keywords: hepatocellular carcinoma; three-dimensional reconstruction; extensive hepatectomy; liver volume; surgical margin

前言

肝癌是我国最常见的恶性肿瘤之一,手术切除是治疗肝癌的首选治疗方式^[1]。大范围肝切除指同时切除4个或4个以上肝段,手术方式复杂,风险较

【收稿日期】2019-12-14

【作者简介】杨兴业,副主任医师,研究方向:肝胆胰肿瘤外科治疗、腹腔镜外科,E-mail: doctsyq@163.com

大,充分的术前评估至关重要^[2]。三维重建技术已经越来越多的应用于肝脏手术的术前评估^[3-10],而对于其在大范围肝切除中的作用报道较少。本研究回顾性分析2016年1月~2018年6月泰州市人民医院总院肝胆外科收治的45例大范围肝切除患者,探讨三维重建技术在大范围肝切除的肝癌患者术前评估中的应用价值。

1 资料与方法

1.1 病历资料

回顾性分析45例肝癌患者的临床资料。纳入标准:(1)临床及病理诊断为肝癌;(2)行4个或4个以上肝段切除;(3)肿瘤无肝内外转移。排除标准:(1)肝段切除<4个;(2)肝内及肝外转移。最终45例患者符合研究标准,其中男42例,女3例,平均年龄(57 ± 10)岁;肿瘤平均直径为(8.5 ± 1.6)cm;AFP值为10.2~3 268.5 g/L;术前肝功能Child-Pugh分级均为A级;MELD平均为8分,ICGR15<10%;HbsAg阳性40例,阴性5例。

1.2 研究方法

1.2.1 三维重建及术前模拟规划 采用64排螺旋CT(美国通用)扫描,分上腹部平扫、动脉期、静脉期、延迟期,层厚1.25 mm,层距1.25 mm。患者影像数据以医学数字化图像(DICOM)格式储存,通过PACS系统将数据发送至IQQA-liver软件(美国EDDA公司产品)进行三维重建,重建肝实质、肝脏肿瘤、肝内脉管系统,显示肿瘤及肝脏脉管的关系。根据肿瘤与肝内血管位置关系,通过该系统的手术模拟功能划定肝脏预切除平面,自动生成切除的肝脏范围及肝切除平面三维图像,分别计算标准肝体积、实际肝体积、模拟手术切除肝体积、剩余肝体积。并通过系统中测量功能测算模拟手术切缘。见图1。

1.2.2 手术方法 根据术前三维重建系统制定的手术方案行肝切除术。术中首先离断或控制预切除肝脏入肝血流,显示缺血范围,使用超声刀离断肝实质,肝断面血管及胆管均妥善缝扎处理。手术切除标本采用排水法测量切除肝脏体积,并测量肿瘤距切缘的最小距离。

1.3 统计学处理

应用SPSS 17.0软件进行数据分析。计量资料以均数±标准差表示,预切除肝脏体积与实际切除肝脏体积之间比较采用 t 检验,相关性检验采用Pearson等级相关分析。 $P<0.05$ 为差异有统计学意义。

2 结果

2.1 三维重建及模拟规划结果

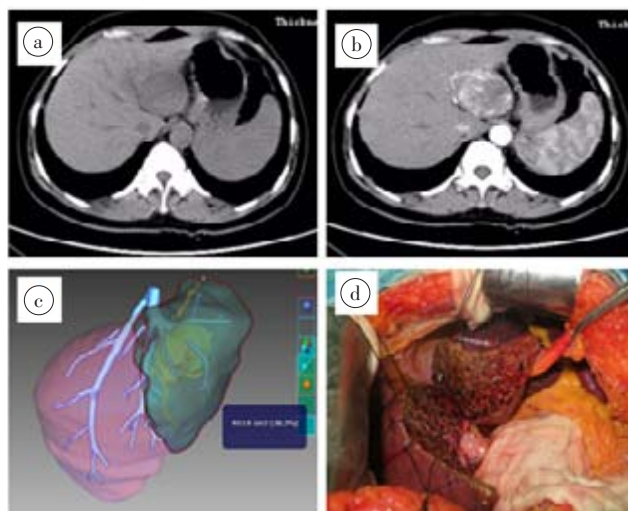


图1 肝癌患者术前CT检查及三维重建

Fig.1 CT examination and three-dimensional reconstruction in preoperative assessment for a patient with hepatocellular carcinoma
a:CT平扫见肿瘤位于左半肝且临近第二肝门;b:CT动脉期见肿瘤明显强化;c:术前三维重建见肿瘤紧邻左肝静脉根部,规划行左半肝切除;d:术中切除左半肝,与术前模拟方案相符

45例患者重建后可清楚显示肿瘤与肝脏血管的位置关系,并能够立体显示肿瘤、肿瘤与周围血管情况。全肝平均体积($1\,737.8\pm 544.5$)mL,模拟切除肝脏体积(845.2 ± 285.5)mL,模拟手术切缘(11.2 ± 3.4)mm。

2.2 手术结果

45例患者均成功进行解剖性肝切除,20例行左半肝切除、18例行右半肝切除、5例行右三区切除、2例行左三区切除。平均手术时间(330 ± 136)min,术中出血量(850 ± 537)mL,实际切除肝脏体积(826.3 ± 268.1)mL,实际切缘(10.6 ± 2.8)mm。术后并发症:无围手术期死亡及肝功能衰竭病例;胆漏3例,经引流及营养支持后愈合;腹腔积液8例,未行穿刺引流;切口感染2例,清创换药后愈合。

2.3 三维重建技术准确性评估

术前模拟预切除肝脏体积与手术实际切除肝脏体积、模拟手术切缘与实际手术切缘差异均无统计学意义($t=0.425$, $P>0.05$; $t=0.471$, $P>0.05$),Pearson相关分析显示两者间具有相关性($r=0.95$, $P<0.01$; $r=0.83$, $P<0.01$)。

3 讨论

大范围肝切除是指切除4个肝段或以上的肝组织,需要牺牲较多肝实质,且手术操作难度较大,术后容易出现肝衰竭等严重并发症^[11-12]。肝内血管走行错综复杂,缺乏精确的术前规划容易导致剩余肝脏血流障碍,影响肝脏再生^[13]。因此,精准的术前评估对降低手术风险尤为重要。目前对于肝切除术前

常规使用的评估是肝功能 Child 分级、肝脏储备功能 (ICG) 及肝脏体积^[12]。最新的专家共识认为,对于合并肝硬化患者,剩余功能性肝脏体积/标准肝脏体积需 $\geq 40\%$,因此术前对肝体积的准确评估十分必要^[14]。

随着数字医学的不断发展,三维重建技术已经广泛应用于临床,其既可以用于指导介入治疗^[5],也可以指导外科手术^[15]。肝脏手术既往主要通过二维影像(CT、MRI、彩超等)进行术前评估,依据临床医师读片经验及空间想象力,较难直观展示肿瘤肝脏脉管的立体关系,更无法计算肝脏体积^[16]。三维重建系统能够立体显示肝脏、肿瘤及肝内脉管等,进行多方位、任意角度观察肿瘤与脉管的关系^[17-18]。此外,还可以在术前进行手术模拟,根据肿瘤位置及与重要血管关系,规划不同手术方案,对比不同手术方案切除的肝脏体积、手术切缘等,能够为患者选择最佳手术方案^[19]。三重重建系统还可为术者直观呈现肿瘤与肝内血管的关系,提前熟悉手术入路,避免损伤重要结构,能够提高大范围肝切除的精准性、安全性^[20]。同时三维重建系统对于年轻医生的学习也有重要作用。

本研究采用目前广泛应用的 IQQA-Liver 系统进行三维重建。本研究中 45 例患者术前均进行了三维重建及模拟手术规划,术中均按照术前规划进行手术操作,手术顺利,术后恢复良好,围手术期无肝衰竭等严重并发症发生。术前每个病例均根据肿瘤位置及大小进行了不同手术规划,如有的肿瘤紧邻肝中静脉,若行右半肝切除,则面临切缘不足甚至阳性可能,而盲目进行右三区切除可能面临剩余肝脏体积不足,术后出现肝衰竭可能。通过三维重建系统计算,避免了以上风险,既保证了根治度又确保了患者安全,患者恢复顺利。三维重建对于肝脏血管的评估也有重要指导作用,如本研究中的患者右肝动脉起源于肠系膜上动脉、左肝动脉起源于腹腔干等,术前重建让术者了解血管变异,避免了术中损伤血管,同时避免了盲目探查,节省了手术时间。此外,本研究通过测量实际手术切除肝脏体积及切缘,与模拟手术对比发现术前模拟肝切除体积和实际手术切除肝脏体积差异无统计学意义,切缘差异也无统计学意义,相关性分析显示两者有正相关性。与已有研究报道结果相同^[17,19]。综上可知,对于大范围肝切除手术,三维重建技术能够清晰显示肝脏肿瘤与肝脏脉管的关系,准确评估肝癌切除的肝脏体积及手术切缘,具有一定的临床应用价值。

【参考文献】

[1] 中华人民共和国卫生和计划生育委员会医政医管局. 原发性肝癌

诊疗规范(2017 年版)[J]. 中华消化外科杂志, 2017, 16(7): 705-720. Bureau of Medical Administration, National Health and Family Planning Commission of the PRC. Standardization of diagnosis and treatment for hepatocellular carcinoma (2017 edition)[J]. Chinese Journal of Digestive Surgery, 2017, 16(7): 705-720.

[2] 毛长坤, 赵红川. 大范围肝切除术的标准定义: 四段或四段以上的肝切除[J]. 肝胆外科杂志, 2011, 19(4): 319.

MAO C K, ZHAO H C. Standard definition of mass hepatectomy: a hepatectomy with four or more segments[J]. Journal of Hepatobiliary Surgery, 2011, 19(4): 319-319.

[3] PULITANO C, CRAWFORD M, JOSEPH D, et al. Preoperative assessment of postoperative liver function: the importance of residual liver volume[J]. J Surg Oncol, 2014, 110(4): 445-450.

[4] SIMPSON A L, GELLER D A, HEMMING A W, et al. Liver planning software accurately predicts postoperative liver volume and measures early regeneration[J]. J Am Coll Surg, 2014, 219(2): 199-207.

[5] LIU F, CHENG Z, HAN Z, et al. A three-dimensional visualization preoperative treatment planning system for microwave ablation in liver cancer: a simulated experimental study[J]. Abdom Radiol, 2017, 42(6): 1788-1793.

[6] OSHIRO Y, OHKOHCHI N. Three-dimensional liver surgery simulation: computer-assisted surgical planning with three-dimensional simulation software and three-dimensional printing[J]. Tissue Eng Part A, 2017, 23(11-12): 474-480.

[7] ZHANG J, QIAO Q L, GUO X C, et al. Application of three-dimensional visualization technique in preoperative planning of progressive hilar cholangiocarcinoma[J]. Am J Transl Res, 2018, 10(6): 1730.

[8] 苏昭杰, 李文岗, 黄军利, 等. 三维可视化技术在巨大肝癌术前精准评估中的应用[J]. 中华普通外科学文献, 2016, 10(3): 188-191.

SU Z J, LI W G, HUANG J L, et al. Application of three-dimensional visualization technology in preoperative precise assessment for huge hepatic carcinoma[J]. Chinese Archives of General Surgery, 2016, 10(3): 188-191.

[9] 姜春林, 汤地, 王晔, 等. 三维手术模拟系统在巨大肝癌精准肝切除中的应用[J]. 中华消化外科杂志, 2012, 11(2): 111-115.

JIANG C L, TANG D, WANG Y, et al. Application of a three dimensional operation planning system for precise hepatectomy in patients with giant hepatocellular carcinoma[J]. Chinese Journal of Digestive Surgery, 2012, 11(2): 111-115.

[10] 王彦铭, 杨世忠. 计算机辅助手术规划系统在肝癌肝切除中的临床应用[J]. 中华肝胆外科杂志, 2012, 18(12): 916-918.

WANG Y M, YANG S Z. Computer-assisted surgical planning system in liver resection for hepatocellular carcinoma[J]. Chinese Journal of Hepatobiliary Surgery, 2012, 18(12): 916-918.

[11] FERRERO A, VIGANÒ L, POLASTRI R, et al. Postoperative liver dysfunction and future remnant liver: where is the limit? Results of a prospective study[J]. World J Surg, 2007, 31(8): 1643-1651.

[12] 张东欣, 姜珊, 董家鸿. 大范围肝切除术后肝功能衰竭的研究进展[J]. 中国现代普通外科进展, 2015, 18(4): 295-299.

ZHANG D X, JIANG S, DONG J H. Research progress of liver failure after massive hepatectomy[J]. Chinese Journal of Current Advances in General Surgery, 2015, 18(4): 295-299.

[13] OKABE H, BEPPU T, CHIKAMOTO A, et al. Remnant liver volume-based predictors of postoperative liver dysfunction after hepatectomy: analysis of 625 consecutive patients from a single institution[J]. Int J Clin Oncol, 2014, 19(4): 614-621.

[14] 董家鸿, 郑树森, 陈孝平, 等. 肝切除术前肝脏储备功能评估的专家共识(2011 版)[J]. 中华消化外科杂志, 2011, 10(1): 20-25.

DONG J H, ZHENG S S, CHEN X P, et al. Consensus on evaluation

- of hepatic functional reserve before hepatectomy (2011 edition)[J]. Chinese Journal of Digestive Surgery, 2011, 10(1): 20-25.
- [15] YAMANAKA J, OKADA T, SAITO S, et al. Minimally invasive laparoscopic liver resection: 3D MDCT simulation for preoperative planning[J]. J Hepatobiliary Pancreat Surg, 2009, 16(6): 808-815.
- [16] 方驰华, 冯石坚, 范应方, 等. 三维可视化技术在评估残肝体积及指导肝切除中的应用研究[J]. 肝胆外科杂志, 2012, 20(2): 95-98.
- FANG C H, FENG S J, FAN Y F, et al. Study on the application of three-dimensional visualization technique in evaluation of residual liver volume and guidance for hepatectomy [J]. Journal of Hepatobiliary Surgery, 2012, 20(2): 95-98.
- [17] 马进, 耿小平. 三维可视化技术在复杂型原发性肝癌术前规划中的应用[J]. 中华肝脏外科手术学电子杂志, 2016, 5(2): 72-76.
- MA J, GENG X P. Application of three dimensional visualization technique in preoperative planning of complex primary liver cancer [J]. Chinese Journal of Hepatic Surgery (Electronic Edition), 2016, 5(2): 72-76.
- [18] 蔡伟, 向飞, 黄耀欢, 等. 三维可视化技术在巨块型肝癌可切除性评估及手术规划中的应用价值[J]. 中华消化外科杂志, 2017, 16(1): 53-58.
- CAI W, XIANG F, HUANG Y H, et al. Application value of three dimensional visualization technology in the resectability assessment and surgical planning for huge hepatic carcinoma[J]. Chinese Journal of Digestive Surgery, 2017, 16(1): 53-58.
- [19] 陈琳, 罗鸿萍, 董水林, 等. 三维重建技术在评估大肝癌手术安全性中的作用[J]. 中华外科杂志, 2016, 54(9): 669-674.
- CHEN L, LUO H P, DONG S L, et al. Safety assessment of hepatectomy for huge hepatocellular carcinoma by three dimensional reconstruction technique[J]. Chinese Journal of Surgery, 2016, 54(9): 669-674.
- [20] 印磊, 陈佳慧, 邵贤, 等. 三维重建系统评估肝癌切除体积和切缘的效果研究[J]. 中华普通外科杂志, 2016, 31(7): 545-548.
- YIN L, CHEN J H, SHAO X, et al. Effect of three-dimensional reconstruction system in evaluation of resection volume and margin of hepatocellular carcinoma[J]. Chinese Journal of General Surgery, 2016, 31(7): 545-548.

(编辑:黄开颜)